

【原 著】

健常成人における経頭蓋微弱超音波振動による脳血流の変化

Changes of Cerebral Blood Flow by the Weak Trans-Cranial Ultrasound Irradiation in Healthy Adult Volunteers

岡野秀鑑¹, 上馬場和夫², 眞鍋雄太³, 柴田和宏⁴, 霜鳥良雄^{5,*}
 Shukan OKANO¹, Kazuo UEBABA², Yuta MANABE³,
 Kazuhiro SHIBATA⁴, Yoshio SHIMOTORI^{5,*}

¹ 東京医科歯科大学 生体材料工学研究所

² 帝京平成大学ヒューマンケア学部

³ 横浜新都市脳神経外科病院 内科 認知症診断センター

⁴ 横浜新都市脳神経外科病院 画像診断部

⁵ 有限会社 上山製作所

【要 旨】

高齢化社会を迎え、認知症などの脳疾患に対する治療が必要とされている。筋肉の疲労や障害に対して手技マッサージが血行を促進するように、今回我々は浸透度が大きい長波超音波（30 kHz, 2 mW/cm² 以下）の経頭蓋微弱超音波振動刺激装置を用いて、健常者の頭蓋前頭部あるいは後頭部から照射することで、脳の血流がどのように変化するかを検討した。

方法は、本装置を前頭部あるいは後頭部に装着して、振動させる前後での脳内血流変化を測定した。すなわち、健常成人において、まず前頭部のみ照射でXeガスX線CT画像による測定を行い、次に、前頭部と後頭部の照射によるSPECT画像の変化を測定した。その結果、本装置の発する数ミリワットの微弱超音波振動により、脳血流量が増加することが示された。

【キーワード】

経頭蓋微弱超音波振動, 脳血流, XeガスX線CT画像, SPECT画像

はじめに

日本は高齢化が進み4人に1人が65歳以上になった。さらに認知症患者及びその予備軍は、約800万人に達すると言われている。脳機能は、年齢を増すほどに運動機能や知的活動や循環機能が衰えることから、高齢者の認知症が発症すると考えられている。認知症などの脳疾患に対する治療として、種々の薬物療法が探索されているが、安全性の高い非薬物的治療法も求められている。

現在、中枢神経系への非薬物的かつ生理学的治療法として、経皮的に通電してうつ病、統合失調症、パーキンソン病を改善させる電気痙攣療法や、磁気刺激を利用した経皮的頭蓋内磁気刺激療法などが確立され臨床応用されている。これらの治療法の作用機序に関しては解明されていないが、脳血流の改善が脳内伝達物質の不均衡分布を是正させることで、臨床的効果が発揮されることは報告されている¹⁾。特に、脳血流の改善が臨床症状の改善と相関することが、SPECT (Single Photon Emission Computed Tomography: 単一光子放射断層撮影) による脳血流評価にて証明されている²⁾。しかし、頭蓋内組織への経頭蓋刺激の中で、超音波刺激に関する検討はこれまでなされていない。

本研究では、長波超音波振動による微弱マッサージを頭部全体に行うことで、脳の血流促進効果を健常人で検討した。一般的に、脳の解剖生理学的変化を調べる検査として、X線CT, SPECT, PET (陽電子放射断層撮影),

MRI (磁気共鳴画像) 等の画像診断が行われている。これらの検査により、細かい血管まで描写され医療診断は急速に進んでいる。それらの中で、認知症の診断にも使われている Xe ガス X 線 CT 画像と SPECT 画像の検査を行うことを考えた。一般的に血流が悪いと疾病に罹患しやすくなるのが知られているので、脳の血流を良くするかどうかを調査することとした。

これまで、本装置による人体への影響に関する研究として、頭部音波マッサージ器による健康増進効果³⁾、超音波振動のヒト脳波および血流に及ぼす効果⁴⁾などがある。本装置における超音波強度データの安全性と測定法については、超音波マッサージ器による頭蓋内モデルの音場測定⁵⁾で示されている。

JIS 規格にある超音波治療器の主な仕様は、周波数が 500 kHz から 5 MHz、最大強度は 3 W/cm^2 以下となっている⁶⁾ことから、本装置の超音波は 30 kHz、 2 mW/cm^2 以下の微弱で安全性と低侵襲性を確保したもの (装置名 Mu-Ma Pro) である。

今回、Mu-Ma Pro による頭部刺激の前後の脳血流変化を測定した。まず、健常者を対象にして Xe ガス X 線 CT で確認し、さらに別の健常者において SPECT による脳血流の変化を検討した。

材料・方法

以下の①～③の除外基準を満たす健常者を被験者とした。

- 除外基準：① 頭部障害の既往者や治療中の者
 ② 医師が不適格とみなした者
 ③ あらかじめ頭部 MRI で明らかな加齢性変化や虚血性病変、腫瘍性病変が存在する者

試験 1

被験者：健常成人 2 名 (被験者 1: 52 歳男性と被験者 2: 68 歳女性) の同意を得て、前頭部に Mu-Ma Pro ((有) 上山製作所, 千葉県) のマッサージ・ヘアバンドを装着 (写真 1) し、20 分間の経頭蓋超音波振動刺激の前後における脳血流の分布を Xe ガス X 線 CT で測定した。次に、画像をアメリカ国立衛生研究所 (NIH) の ImageJ を用いて解析し、画像の相対的輝度の平均を比較した。

測定プロトコルを図 1 に示す。超音波振動子は、前頭部の左右に各 1 個で合計 2 個を装着し、1.5 秒間隔で交互にパルス駆動させた。当該装置 (Mu-Ma Pro) の仕様を表 1 に示す。

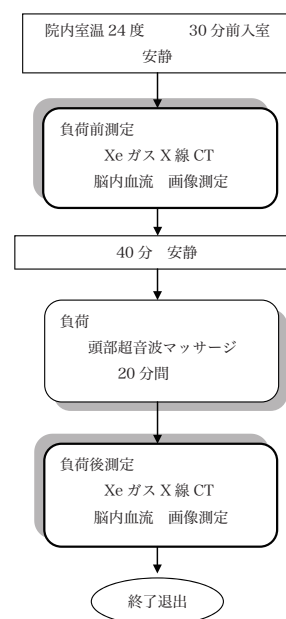


図 1 試験 1：刺激前後における脳内血流変化を測定する Xe ガス X 線 CT 診断のプロトコル

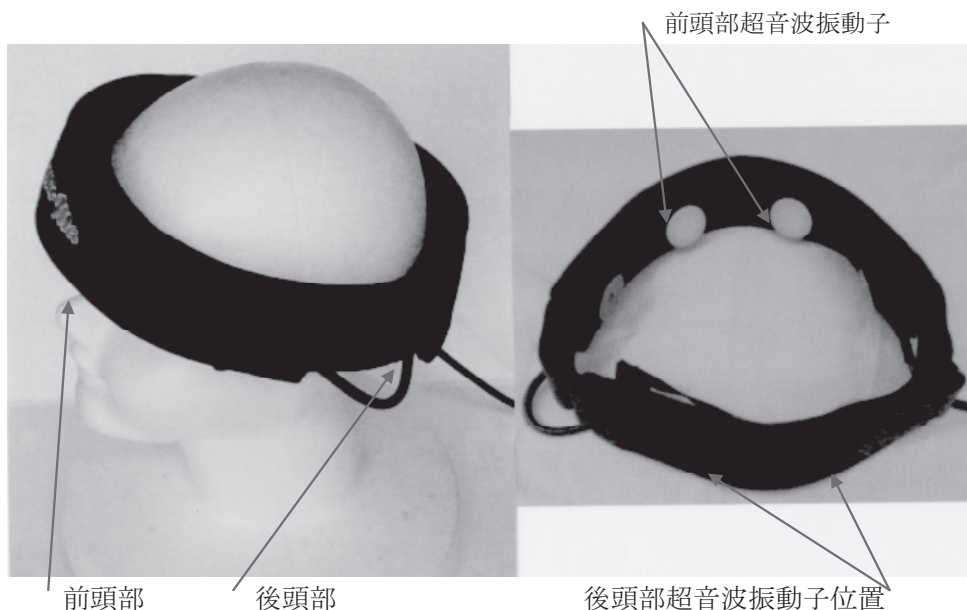


写真 1 経頭蓋微弱超音波振動刺激装置 (Mu-Ma Pro) の装着およびバンド内面の振動子装着位置

表 1 経頭蓋微弱超音波振動刺激装置 (Mu-Ma Pro) の基本仕様

1	定格電圧, 定格電流	AC 100V, 0.3 A以下
2	超音波周波数	30 kHz ± 5 % 以下
3	超音波強度	最大 2mW/cm ²
4	最大平均超音波出力 / 振動子	1.6mW/ 秒
5	超音波振動子の数	4個 (前頭部 2 個, 後頭部 2 個)
6	変調パルス比 / 振動子	10% ± 1%

試験 2

被験者：健常成人 2 名 (被験者 3 : 68 歳男性と被験者 4 : 62 歳女性) に対して, 超音波振動子を前頭部の左右に各 1 個と後頭部の左右に各 1 個, 合計 4 個を装着し, 1.5 秒間隔で左右交互に 20 分間パルス駆動させた。

Mu-Ma Pro による 30 kHz の超音波振動で頭部を刺激することによって, 頭蓋内構造物への生理学的影響を SPECT にて評価した。SPECT に用いる核種は 222 MBq ¹²³I-IMP (IMP) を選択し, 刺激を与える前後での脳血流変化の検討のため, 薬物の体内動態を幾つかの部分 (コンパートメント) に分け, 薬物がどのような挙動を示すのか, 便宜的に図式化定量値にて検討するコンパートメントモデルに基づき, Autoradiography (ARG) 法を用いて撮影した。Mu-Ma Pro による刺激前後で ARG 法による SPECT 撮影を 2 回行い, 刺激前に投与した IMP の影響を排除するため, 刺激は初回検査から 2 日あけた段階で行い, SPECT 撮影をした。なお, 第 1 検査日の初回撮影では被験者の基礎データを収集し, 第 2 検査日に経頭蓋内超音波刺激を行い, 刺激後の変化を同日撮影の SPECT にて収集した。両検査で撮影条件を極力同一にするため, 検査 1 時間前には安静閉眼の上, 臥位にて待機することとした。研究のプロトコルは図 2 に示した。SPECT データは, 大脳半球, 前大脳動脈領域, 中大脳動脈領域, 中大脳動脈領域前方, 中大脳動脈領域後方, 後大脳動脈領域, 被殻領域, 視床から収集した。これらすべての部位の平均脳血流を, 右半球と左半球に分けて, 刺激の前後で平均脳血流量を比較した。次に, 脳血流のパーセント増加率を右半球と左半球を合わせたもので, 刺激の前後で比較した。

なお, 試験 1 に関しては, 三愛病院倫理委員会, 試験 2 は, 横浜脳神経外科病院倫理委員会の承認を得た。

結果

試験 1

Xe ガス X 線 CT による測定結果は, 写真 2 (被験者 1), 写真 3 (被験者 2) に示す。

各写真の上段は刺激前の脳の 4 断面の断層写真, 下段は 20 分間の刺激後の断層写真で, 血流定量画像を示す。血流量の低いところは青色, 高いところは赤色で中間は黄色で示している。

刺激前は脳の輪郭が明瞭でなかったが, 刺激後は血流

増加により輪郭が明瞭になっていることが認められる。ImageJ 解析による脳の相対的輝度は, 図 3 に示すように, 被験者 2 名の平均値は, 刺激前は 74.62 ユニットであったが, 刺激後は 82.09 ユニットに増加した。

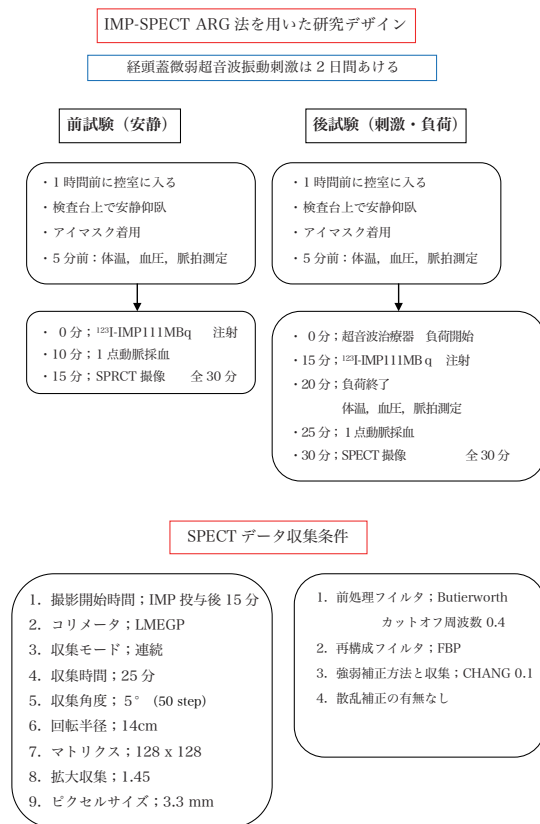


図 2 試験 2 : 刺激前後における脳内血流変化を測定する SPECT 画像診断のプロトコル

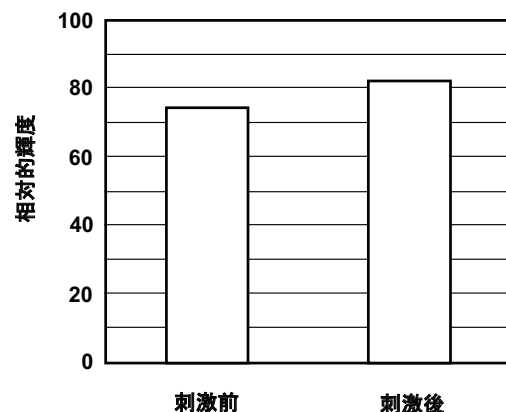


図 3 脳血流の相対的輝度変化 (Xe ガス X 線 CT)

写真2 被験者1 (52歳男性)

上段：刺激前，下段：刺激後の血流画像

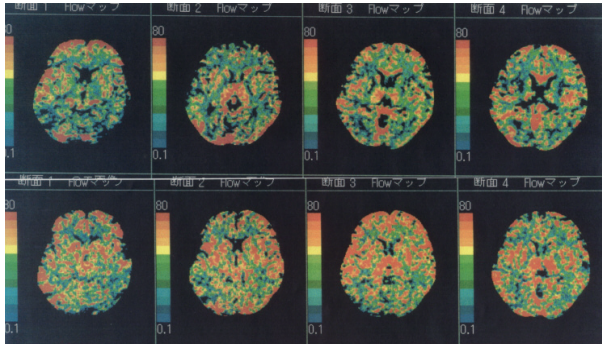


写真3 被験者2 (68歳女性)

上段：刺激前，下段：刺激後の血流画像

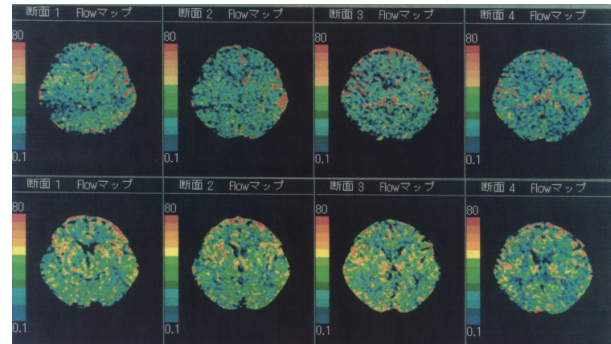


写真2, 3 経頭蓋微弱振動刺激装置による刺激前後における脳内血流のXeガスX線CT画像

試験2

SPECTによる測定結果は、写真4(被験者3)、写真5(被験者4)に示す。写真の左が刺激前の定量画像、中央が刺激後の定量画像、右側に前後の差を示している。

Mu-Ma Proによる刺激前と刺激後における脳血流量変化の数値データを表2に示す。図4に示すように、被験者3では、右半球全体では刺激前に36.50 mlであった8部位の平均脳血流量が、刺激後に42.23 mlに増加した。左半球全体でも、刺激前に35.55 mlであったのが、刺激後には41.84 mlに上昇した。被験者4でも、右半球全体で

は刺激前に40.54 mlであった平均脳血流量が、刺激後に45.13 mlに増加した。左半球全体でも、刺激前に40.56 mlであったのが、刺激後には45.78 mlに上昇した。両被験者とも左右差はなかった。次に、右半球全体と左半球全体を合わせた16部位の全脳血流量の増加率については、図5に示すように、刺激前を100%とすると、被験者3では刺激後に116.68%、被験者4では刺激後に112.12%の脳血流量の増加を認めた。

なお、血圧の変動を始めとする心血管系への有害事象や接触部の熱傷等の発現は認められなかった。

表2 経頭蓋微弱振動刺激装置による刺激前後における脳内血流変化(SPECT)

被験者3

脳の部位/血流量	刺激前 (ml/100g/min)		刺激後 (ml/100g/min)		増加率(%)	
	右	左	右	左	右	左
hemisphere (大脳半球)	36.1	35.21	42.48	41.68	17.67	18.38
ACA (前大脳動脈領域)	33.38	33.91	38.7	38.9	15.94	14.72
MCA (中大脳動脈領域)	37.24	36.08	42.69	43.03	14.63	19.26
M2ant (中大脳動脈領域前方)	38.42	37.08	42.11	43.44	9.6	17.15
M2post (中大脳動脈領域後方)	36.34	35.32	43.13	42.72	18.68	20.95
PCA (後大脳動脈領域)	38.34	36.83	46.81	42.92	22.09	16.54
B.G (被殻領域)	37.98	34.5	42.76	42.62	12.59	23.54
Thalamus (視床)	34.2	35.47	39.17	39.39	14.13	11.05

ml/min/100g: 1分間に脳組織100gに流れる血流量(ml)を示す。

被験者4

脳の部位/血流量	刺激前 (ml/100g/min)		刺激後 (ml/100g/min)		増加率(%)	
	右	左	右	左	右	左
hemisphere (大脳半球)	40.25	40.05	44.64	45.2	10.91	12.86
ACA (前大脳動脈領域)	39.15	39.48	46.66	44.65	19.18	13.1
MCA (中大脳動脈領域)	40.06	40.38	43.83	45.46	9.41	12.58
M2ant (中大脳動脈領域前方)	40.57	41.08	43.64	45.57	7.57	10.93
M2post (中大脳動脈領域後方)	39.67	39.85	43.97	45.38	10.84	13.88
PCA (後大脳動脈領域)	40.85	41.73	47.78	47.99	16.96	15
B.G (被殻領域)	42.33	41.15	46.65	43.5	10.21	5.71
Thalamus (視床)	41.45	40.77	43.87	48.49	5.84	18.94

ml/min/100g: 1分間に脳組織100gに流れる血流量(ml)を示す。

写真4 被験者3 (68歳男性)

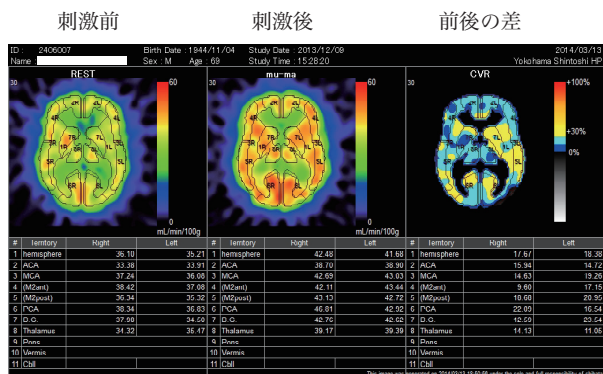


写真5 被験者4 (62歳女性)

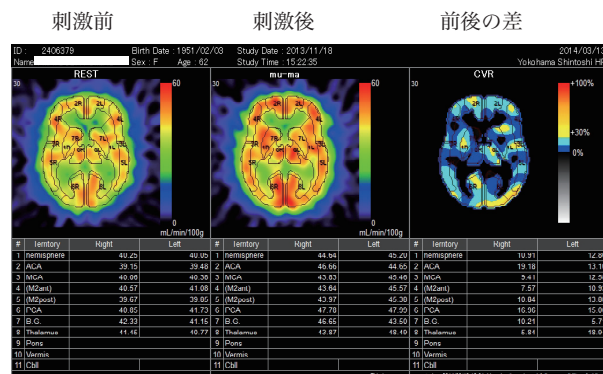


写真4, 5 経頭蓋微弱超音波振動刺激装置による刺激前後における脳内血流のSPECT画像

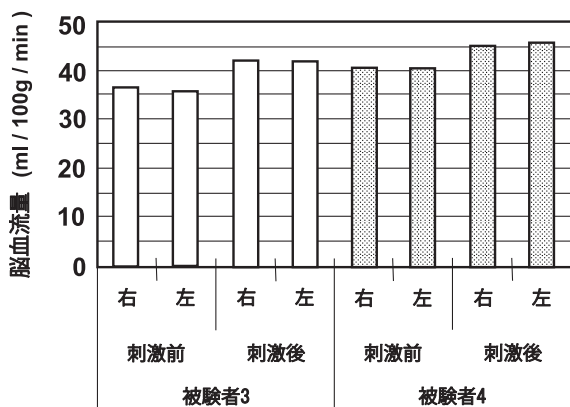


図4 刺激前後の脳血流量変化 (SPECT)

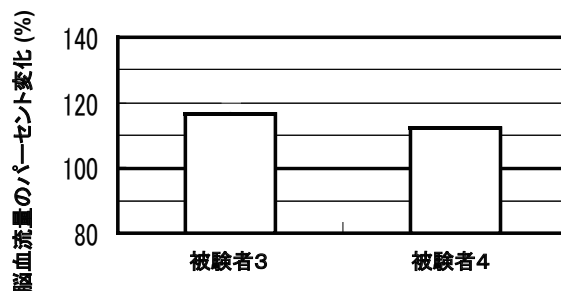


図5 刺激前を100%とした脳血流量のパーセント変化 (SPECT)

考 察

著者らの先行研究⁵⁾によると、頭部超音波刺激として使用した30 kHz超音波振動子の水中強度は、振動面の中心部で最大1.6 mW/cm²である。市場の体幹熱治療用超音波治療器の最大出力強度は、3 W/cm²とJISで規定されている。従来、低周波超音波は浸透力が強いといわれていた。本装置の強度は、JIS規格上限の1/1875以下の微弱出力で頭部を刺激したことになる。

試験1 (XeガスX線CT)、試験2 (SPECT)の両測定において、脳血流量の全般的な増加傾向を認めた。また、解剖学的には、脳幹延長部、扁桃体や海馬を含む辺縁系、側頭葉下部内側域など、情動や記憶に関連した部位の脳血流も活性化されていることが考えられる。本装置による長波超音波振動の微弱マッサージは、刺激の前と後の脳血流SPECT画像から血流促進が示唆されたことからヒトの情動や記憶に何らかの影響を及ぼす可能性が考えられた。

今回例数が少ないこと、健常成人であることから、本装置が疾病に影響するかどうかは不明であるが、安全性は確認された。今後、脳疾患患者において検討することで、薬物治療を補完できる超音波物理療法が確立される可能性があると思われる。

結 論

30 kHz, 2 mW/cm²以下の超音波振動子は、既に市販されている体幹熱治療用超音波治療器の最大出力3 W/cm²の1/1875の強度であるが、今回、経頭蓋から照射することで、前頭部だけの刺激ではXeガスX線CT画像において脳全体に血流の増加が認められた。また前頭部と後頭部から組み合わせた刺激でも、脳血流の促進傾向がSPECT画像にて認められた。

少数例で限定的ではあるが、低周波超音波の経頭蓋微弱超音波振動刺激が頭蓋内に及ぼす影響として、脳血流を増大させる傾向があることがわかった。

助成元

本研究は、有限会社上山製作所の研究・開発費で行われた。

謝 辞

本研究にあたって、快く測定に協力して頂いた被験者の方々と、検査施設である三愛病院、横浜脳神経外科病棟のスタッフに感謝申し上げます。また、超音波及び核医学測定に関して藤田保健衛生大学放射線医学教室の外山宏先

生, 乾好貴先生及び日本メジフィジックス社の企画部(中枢神経領域) 渡辺清貴氏からは SPECT のテクニカル資料を教示していただき感謝いたします。前例のないテストに対してご理解ご鞭撻頂いた三愛病院の済陽輝久先生, 認知症に係わる情報と機器の開発でご意見を下さった小阪憲司先生に深謝いたします。

参 考 文 献

- 1) 久慈一英, 認知症診断に役立つ臨床検査 SPECT, 認知症の最新医療, 2012; 2(1):16-24.
- 2) 久慈一英, 脳血流に特徴的变化を来す疾患, 核医学画像診断

- ハンドブック<改定版>エクゼビア・ジャパン株式会社
- 3) 霜鳥良雄, 済陽輝久, 岡野秀鑑, 頭部音波マッサージ器による健康増進効果, Health Sciences 2007; 23(4): 274.
 - 4) Okano S, Shimotori Y, Watayo T. Effects of Ultrasonic Vibration on Human EEG and Blood Circulation. J. Physiol. Sci. 2008; 58(Suppl.): S98.
 - 5) 岡野秀鑑, 霜鳥良雄, 超音波頭部マッサージ器による頭蓋内モデルの音場測定, 医療機器学. 2015; 85(1): 14-21.
 - 6) 超音波物理療法の安全に関する個別要求事項, JIS T 0601-2-5 ;2010
*51. 危険な出力に対する保護, *51.106 音響作用周波数は IEC 61689 に適合

ABSTRACT

Changes of Cerebral Blood Flow by the Weak Trans-Cranial Ultrasound Irradiation in Healthy Adult Volunteers

Shukan OKANO¹, Kazuo UEBABA², Yuta MANABE³, Kazuhiro SHIBATA⁴, Yoshio SHIMOTORI⁵

¹*Institute of Biomaterials and Bioengineering, Tokyo Medical and Dental University*

²*Faculty of Health Science, Teikyo Heisei University*

³*Dementia Diagnosis Center, Yokohama Shintoshu Neurosurgical Hospital*

⁴*Image Diagnosis Region, Yokohama Shintoshu Neurosurgical Hospital*

⁵*Research and Development Center, Kamiyama Mfg. Co., Ltd.*

In the recent aging society, many strategies against cerebral diseases including dementia are needed. As hand massage treatments promote blood flow for muscle fatigue and other disorders, ultrasonic vibration may promote cerebral blood flow. A novel, long wavelength ultrasonic vibration device with high permeation (less than 30 kHz, 2 mW/cm²) was applied to investigate cerebral blood flow before and after the frontal or occipital trans-cranial irradiation. In this study, the frontal or a mixture of the frontal and the occipital irradiation were conducted respectively on Xe gas X-ray CT, and SPECT experiments in healthy adults who did not have any excluding criteria. From the results, we confirmed that the low mill watt ultrasonic vibration emitted by the device promoted cerebral blood flow.

Key words: Trans-Cranial Ultrasound vibration, cerebral circulation, Xe gas X-ray CT, SPECT

